



Wundbehandlung mit LIGASANO® weiß

Patientendaten und Anamnese:

67-jähriger Patient, Z. N. thrombosiertem Aneurysma der Aorta ascendens, hochgradige Einengung des 5. Foramen intervertebrale beidseits, Tetraparese, partielle Stimmbandparese, arterielle Hypertonie, Diabetes mellitus.

Der Patient wurde von einem externen Wundexperten versorgt. Die Wunde besteht seit 15. Oktober 2019 als Folge einer Druckstelle am Rücken in Höhe des untersten Brustwirbels, seitlich der Wirbelsäule. Die Wundbehandlung erfolgte mit einem Hydrokolloidverband, das Verbandwechselintervall betrug drei Tage. Befund stagniert seit Oktober. Wundgröße 1,8 x 2,2 x ca. 0,6 cm (l x b x t). Umstellung auf LIGASANO® am 18. Dezember 2018.

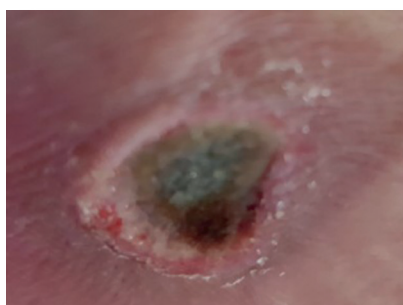

Abb. 1: 02.01.2019 Wunde nekrotisch belegt, die quadratische livide Verfärbung beruht auf einer Tiefenschädigung des Gewebes, deshalb größere Polsterung.

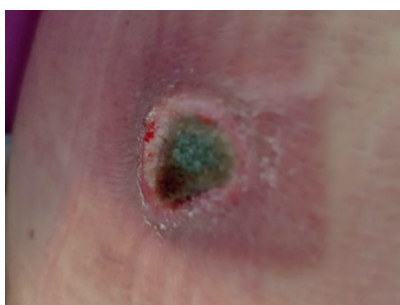


Abb. 2: 02.01.2019 Wundreinigung mit Prontosan-getränktem Wundputzer®, Nassphase ca. 20 Min; Wundfüller LIGASANO® Stick; Wundauflage LIGASANO® 10 x 10 x 2 cm; täglicher Verbandwechsel.

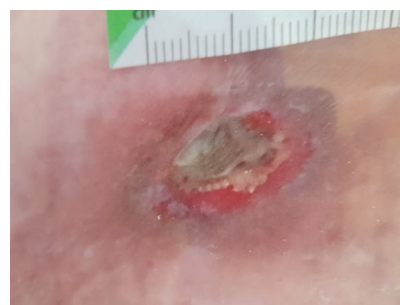


Abb. 3: 16.02.2019 Nekrosen und Fibrinbelag (ca. 40%) entfernt; darunter tiefe Wundhöhle mit Taschenbildung sichtbar, gelblicher Belag, Wundränder mazeriert und atrophiert; Wunde übel riechend; Verbandwechsel-Regime unverändert.

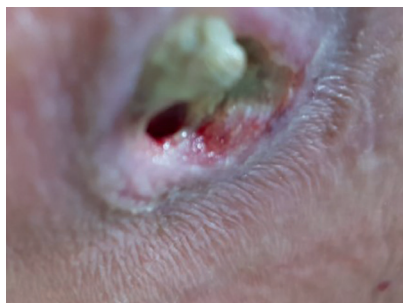

Abb. 4: 18.02.2019 Nekrosen und Fibrinbelag (ca. 40%) entfernt; darunter tiefe Wundhöhle mit Taschenbildung sichtbar, gelblicher Belag, Wundränder mazeriert und atrophiert; Wunde übel riechend; Verbandwechsel-Regime unverändert.

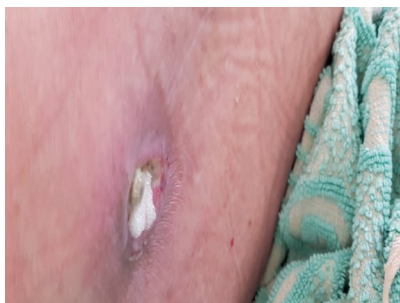

Abb. 5: 20.02.2019 Der Patient wird jetzt seitlich positioniert; Therapie/Wundversorgung unverändert.

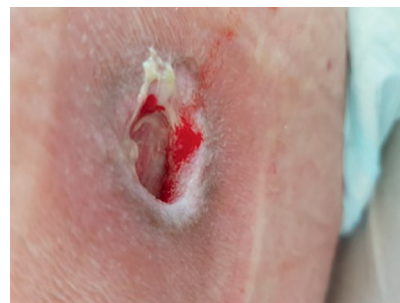

Abb. 6: 25.02.2019 Wundreinigung mit Lavanox Wundspüllösung plus Tamponade aus LIGASANO® orange für ca. 8 Stunden (Fibrinbeläge lösen sich danach gut)

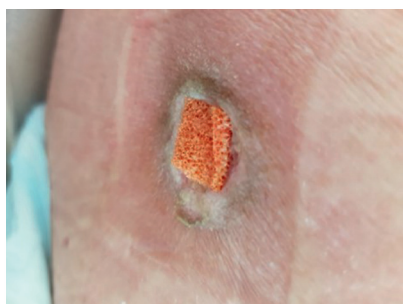


Abb. 7: 25.02.2019 Wundreinigung mit Lavanox Wundspüllösung plus Tamponade aus LIGASANO® orange für ca. 8 Stunden (Fibrinbeläge lösen sich danach gut)

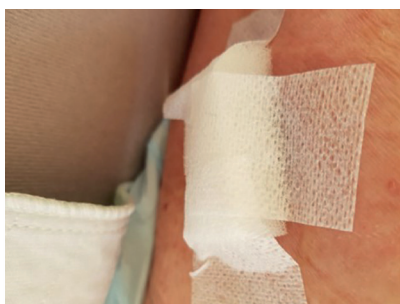

Abb. 8: 25.02.2019 Wundverband LIGASANO® weiß steril, weiterhin täglicher Verbandwechsel

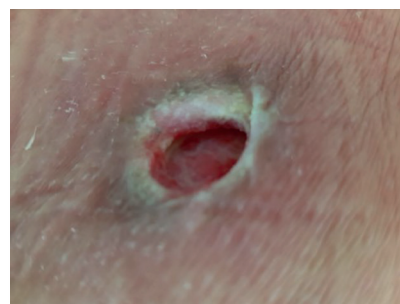

Abb. 9: 02.03.2019 Verband-Regime unverändert



Wundbehandlung mit LIGASANO® weiß

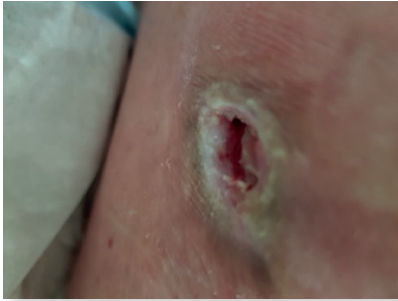

Abb. 10: Verband-Regime unverändert

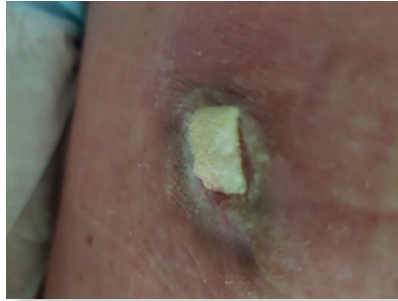


Abb. 11: Verband-Regime unverändert

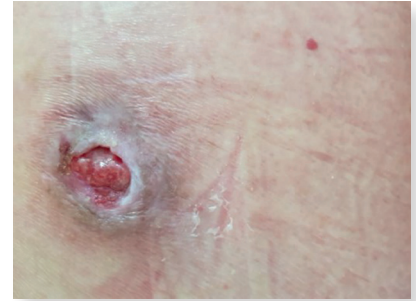


Abb. 12: 23.04.2019 Die Wunde hat sich deutlich verkleinert; Wundreinigung mit Lavanox Wundspüllösung.

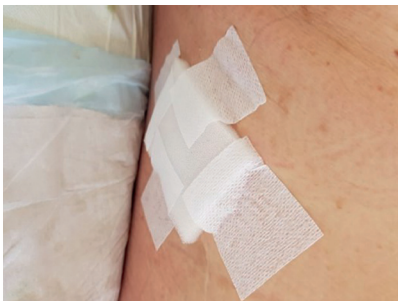

Abb. 13: 23.04.2019 Wundfüller LIGASANO® Stick, Wundauflage LIGASANO® weiß steril 10 x 10 x 2 cm

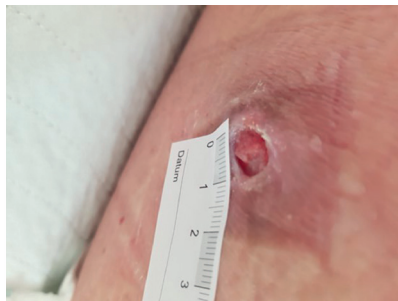

Abb. 14: 02.05.2019 Wundgröße 1 x 1 x 0,2 cm (l x b x t), die Wunde ist sauber und granuliert

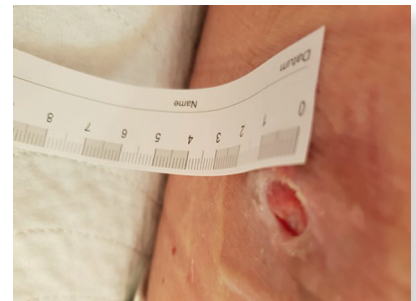

Abb. 15: 02.05.2019 Wundreinigung Lavanox Wundspüllösung, Wundfüller LIGASANO® Stick, Wundauflage LIGASANO® weiß steril 10 x 10 x 2 cm

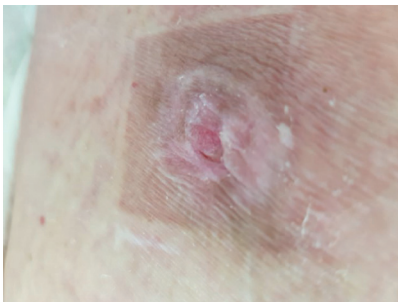

Abb. 16: 24.05.2019 Die Wunde ist fast vollständig abgeheilt, Wunde und umgebende Haut reiz- und geruchlos, keine tieferen Gewebeschädigungen mehr.

Die Therapie wurde noch bis Juni 2019 weiter geführt, dann war die Wunde komplett geschlossen. Präventive Maßnahmen (Positionierung und druckentlastende Weichlagerung) werden weiter geführt.

Autorin:

Astrid Kliem, Krankenpflegerin, Wundexpertin ICW, Medizinprodukteberaterin, Berlin