



Patientendaten und Anamnese:

53jähriger dunkelhäutiger Mann mit kompletter Paraplegie sub Th8 nach Arbeitsunfall 1996, Z.n. rezidivierenden Dekubitalulzerationen in den vergangenen Jahren, Colostoma Anlage Dezember 2015, VY Plastik gluteal 2017; Z.n. Anasarka, Kardiomyopathie, Diabetes mellitus Typ II

Aktuell großflächiges, superinfiziertes Dekubitalulkus Stadium 4 sakral

- Länge 13 cm, Breite 7 cm, Tiefe ca. 1 cm, Wundrand 0,2 cm unterminiert
- Wundrand sehr stark mazeriert
- keine Entzündungszeichen
- Exsudat mittelmäßig, Geruch unauffällig, Beläge (Biofilm) sichtbar
- Blutungsneigung nach mechanischem Débridement

Wundbehandlung:

Mit steriler Wundspüllösung getränkte Kompressen wurden für 15-20 Minuten auf die Wunde aufgelegt, danach wurde der Biofilm mit LIGASANO® Wundputzer® Intensiv entfernt. Anschließend Einlage von LIGASANO® weiß steril Wundband mini in die Wunde, Abdeckung mit LIGASANO® weiß steril 10x10x1cm, Sekundärabdeckung mit unsterilem LIGASANO® weiß. Die Fixierung erfolgte mit Fixomull stretch und Softthose.

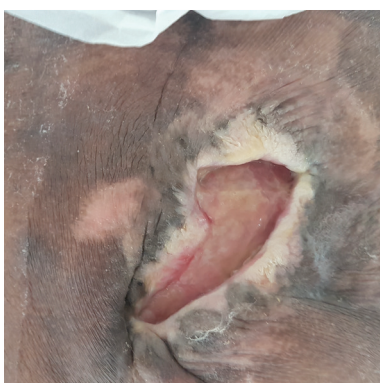

Abb. 1: 12.04.2017
Wundzustand vor Beginn der Behandlung mit LIGASANO® PUR-Schaumverband




Abb. 2: 12.04.2017
Mechanisches Débridement mit LIGASANO® Wundputzer® intensiv



Abb. 3: 18.04.2017
Wunde mit LIGASANO® weiß unsteril zur Druckentlastung gepolstert, mit Klebefolie fixiert. Dient der Druckentlastung.

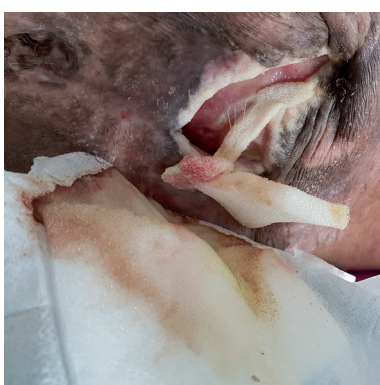

Abb. 4: 21.04.2017
Minimale Unterminierungen mit LIGASANO® Wundband mini ausgelegt, deutliches Exsudat im Sekundärverband erkennbar, täglicher Verbandswechsel erforderlich.

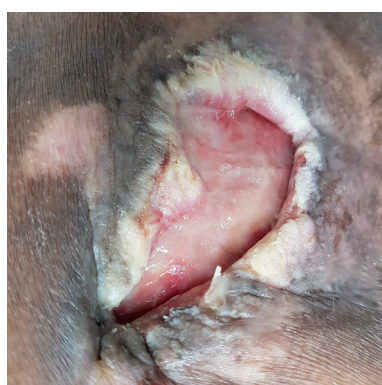


Abb. 5: 27.04.2017
Verschmelzung vom Wundgrund mit dem Wundrand hat deutlich zugenommen, die Wundtiefe hat abgenommen.

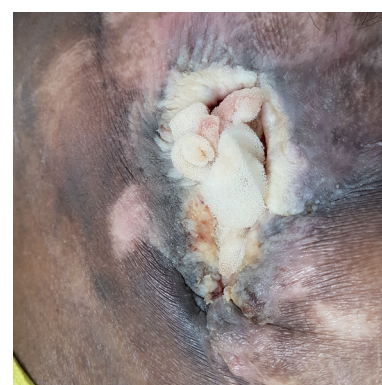

Abb. 6: 05.05.2017
Wunde vollständig mit LIGASANO® weiß Wundband mini bis zum Wundrand austamponiert

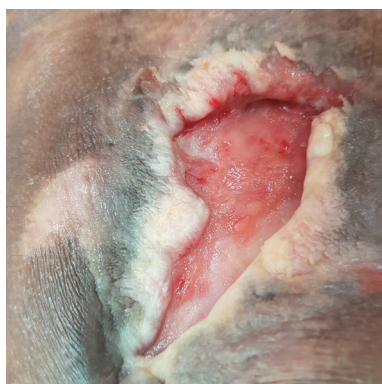

Abb. 7: 15.05.2017
Rosiger, gut ernährter Wundgrund, beginnende Epithelisierungsphase erkennbar

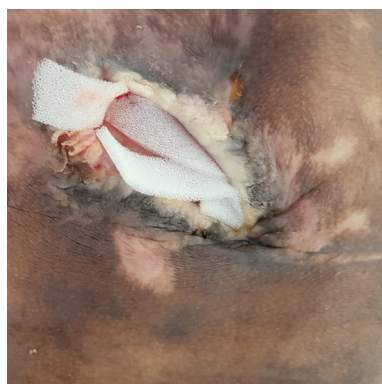

Abb. 8: 22.05.2017
Wunde mit LIGASANO® Wundband mini streifenförmig ausgelegt, weiterhin täglicher Verbandswechsel

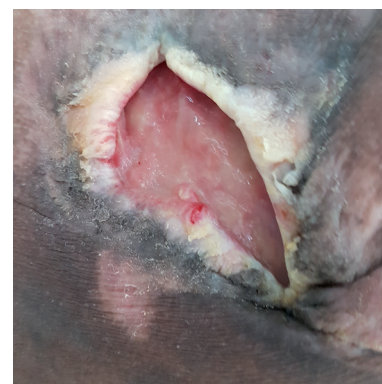

Abb. 9: 30.05.2017
Wundgrund reagiert mäßig, pigmentloser Wundrand hart und gut ernährt

Zwischenbilanz nach zweimonatiger Behandlung mit LIGASANO®: Die Wunde entwickelt sich im Verlauf relativ langsam in Richtung Heilung. Nur kleine Schritte in die richtige Richtung sind erkennbar. Begleiterkrankungen am Patienten erschweren den Prozess. Intensive Kontrollen und Durchhaltevermögen waren hier besonders gefragt. Intensive Zusammenarbeit mit dem Team war erforderlich. Gute Absprachen mit dem Hausarzt unerlässlich.

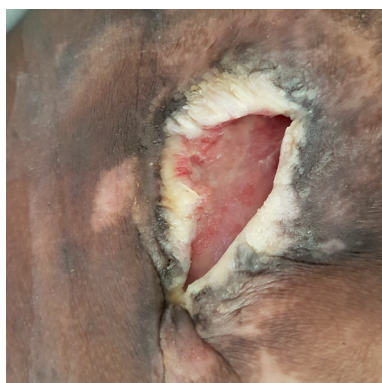


Abb. 10: 13.06.2017
Wundrand wirkt verhornt und avital, zeigt jedoch steigende Aktivität in Richtung Verbindung zum Wundgrund, Wunde ist nun deutlich kleiner; sauberes Wundbett.

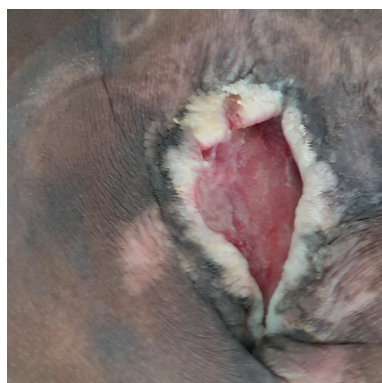

Abb. 11: 20.07.2017
Wunde zeigt weiterhin kleine Entwicklungsschritte, ein entgleister Diabetes und weitere Wunde am Trochanter bremsen den Heilungsprozess aus.

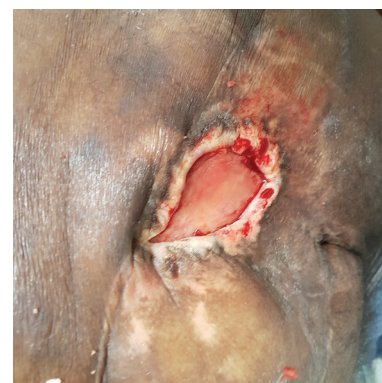

Abb. 12: 25.07.2017
Chirurgisches Débridement in der BG Klinik Murnau

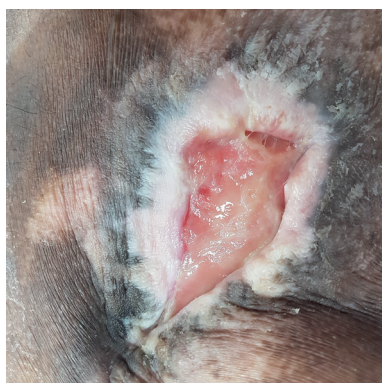

Abb. 13: 12.09.2017
Trotz reichlich Exsudat und massivem Biofilm hat sich ein nahtloser Übergang vom Wundgrund zum Wundrand entwickelt.

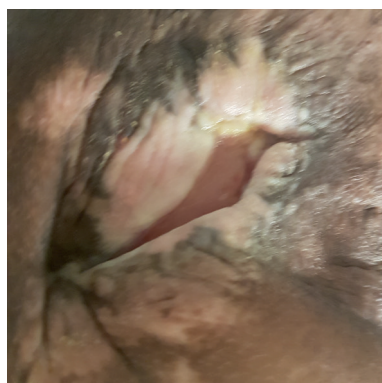

Abb. 14: 07.11.2017
Nach Trochanter OP und stabilen BZ-Werten nun rasanter Fortschritt; Wunde um die Hälfte verkleinert; Wundrand weich, pigmentlos geblieben, gut ernährt.

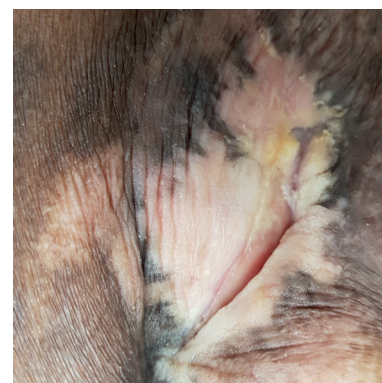


Abb. 15: 14.12.2017
Wunde geschlossen! weiche, rosige Hautbildung am Wundgrund, Wundrand gegebnet.

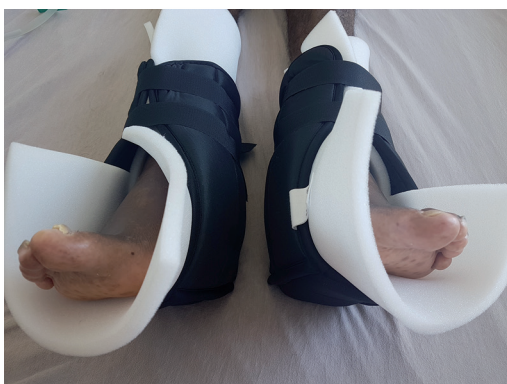

Abb. 16: 28.05.2018

Der Patient benutzt seit kurzem präventiv die LIGAMED® Fersenschuhe zusammen mit einer Einlage aus unsterilem LIGASANO® weiß

Fazit:

Auf Rücksicht der Freiheitswünsche des Patienten (tägl. mehr als 6-stündige Ausflüge mit dem Rollstuhl, bzw. tägliches Duschen), dem generell desolaten Allgemeinzustandes (Nieren-, Schilddrüsen- und BZ-Werten) und einer stark infizierten Fistelgangwunde am Trochanter, ist die Wunde unter Beachtung steriler Wundversorgung abgeheilt. Die Grundbedingungen bei einem Patienten mit Querschnitt sind aufgrund der schwer einschätzbaren Hauttemperaturschwankungen (Schweißbildung, Auskühlung oder Überwärmung) eine große Herausforderung in der Wundbehandlung. Ein guter Erfolg in nur 8 Monaten.

Autoren:

Advivo ambulante Beatmung GmbH, München, unter der Leitung von Carola Boser, PDL
Dr. med. Luis Antonio da Silva Jäger, München