



Patientendaten / Anamnese:

52 Jahre, männlich, Diabetisches Fußsyndrom, Zustand nach Vorfußamputation 02/2016 links.

pAVK Grad II links, insulinpflichtiger Diabetes mellitus Typ II, Polyneuropathie, Z.n. akutem Nierenversagen bei chronischer Niereninsuffizienz, Z.n. C2-Intoxikation. Hypokaliämie, Hypocalciämie, Hypertensiv-diabetische Nephropathie, Z.n. Mediainfarkt links; arterielle Hypertonie, Hyperlipidämie, Nikotinabusus.

Patient ist mit einem Vorfußentlastungsschuh mit durchgehender Sohle und einer Ausgleichsohle auf der rechten Seite trotz Hemiparese rechts mobil. Der stationäre Krankenhausaufenthalt dauerte 60 Tage, aufgrund einer Fistelbildung im Bereich der Wunde medialen Vorfußbereich von 4 cm Tiefe wurde dem Patienten eine weitere Amputation bzw. Unterschenkelamputation nahegelegt.

Aufgrund einer beginnenden psychisch depressiven Verstimmung bezüglich des langen Krankenhausaufenthaltes erfolgte eine Überleitung im April an das WZ®-Wundzentrum Augsburg.

Die lokaltherapeutische Vorbehandlung in der Klinik erfolgte aufgrund der kritischen Kolonisation mit einem Octenidindihydrochlorid + 2,0 g Phenoxyethanol enthaltenem Antiseptikum (Octenisept®) zur Wundreinigung. Als Wundfüller wurde eine silberhaltige Hydrofaser sowie eine Absorberkomresse zur Wundabdeckung gewählt. Verbandswechselhäufigkeit wurde aufgrund der starken Exsudation, dem vorhandenen Wundgeruch - welcher vor Verbandsabnahme vorhanden war und der obengenannten kritischen Kolonisation täglich durchgeführt.

Bei Aufnahme im WZ®-Wundzentrum zeigt sich eine ödematöse, gerötete, leicht überwärmte Wundumgebung. Im Bereich des Wundrandes zeigte sich eine starke Hyperkeratosenbildung. Diese ist im plantaren Bereich teilweise sehr schwammig. Bei Entfernung der schwammigen Hyperkeratose ist ein fötider Wundgeruch feststellbar. Der Wundgrund ist granulierend und fibrinbelegt. Das Granulationsgewebe ist nach Entfernen des Fibrinbelages körnig, jedoch etwas hellrosa. Eine starke, zähflüssige trübe Exsudation ist vorhanden.

Die lokaltherapeutische Wundbehandlung wurde bei uns anfangs folgendermaßen durchgeführt:

Wundreinigung: Nass-Trocken-Phase geschult nach Gerhard Kammerlander mit einer Wundreinigungslösung auf Basis eines Singuletsauerstoffes (NaOCl) mit Meerwasser (ActiMaris®). Zur Hautpflege und Einreibung der Wundumgebung wurde eine w/o-haltige Lotion mit einem Lipidgehalt von 27% (BL® - BasicLotion) verwendet.

Wundfüller: Silberhaltige Hydrofaser mit Ethylendiamintetraacetat (Aquacel® Ag + extraTM)

Wundabdeckung: Zetuvit® plus10 x 20 cm. Fixation mittels einer elastische Fixierbinde mit Baumwollanteil sowie einem längs und querelastischem Schlauchverband (Tubifast™ blau 2-Way Stretch Technology®).

Verbandswechselhäufigkeit erfolgte täglich durch den Pflegedienst. Eine wöchentliche Kontrolle wurde in unserem WZ®-Wundzentrum vorgenommen.

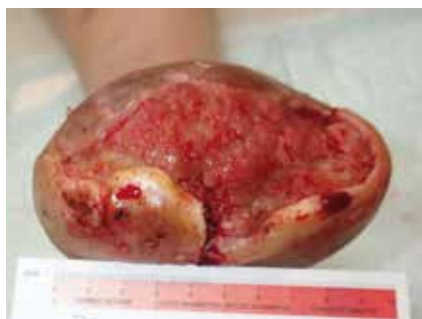

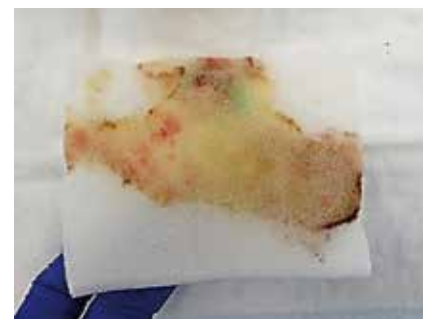
Abb. 1:

18.04.2016: Vorfußamputationswunde links nach Wundreinigung und chirurgischem Débridement mit Stilcurette.

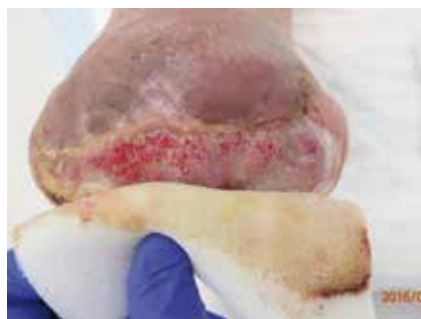

Abb. 2 + 3:

25.04.2016: Bei Verbandsabnahme: zähflüssiges Exsudat wurde vom LIGASANO® sehr gut aufgenommen, ohne austrocknend zu wirken.



Nach einer Woche zeigte sich bei Verbandsabnahme unter dem Aquacel® Ag + extraTM ein zähflüssiges Exsudat, welches aufgrund der Konsistenz zwischen Wundgrund und Hydrofaser verblieb und nur begrenzt von der Hydrofaser aufgenommen werden konnte. Durch den Exsudationsstau wurde das Granulationsgewebewachstum gehemmt. Ebenso erfolgte das Ableiten des Exsudates aus der Fistel nur bedingt, es zeigte sich ein Verhalt.

Es erfolgte eine Umstellung auf LIGASANO® weiß, steril 15 x 10 x 1 cm. Die Fistel wurde trocken mit einem LIGASANO® Mini-Wundband 100 x 1,5 x 0,4 cm locker austamponiert.



Heidi Jodl, Augsburg

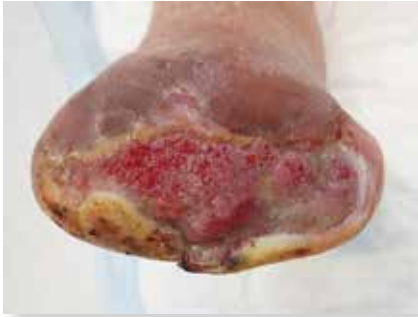

Abb. 4: 25.04.2016: Vor Nass-Trocken-Phase direkt nach der Verbandsabnahme. Es zeigt sich eine Reduktion der Hyperkeratose und des Fibrinbelages. Ferner ein körniges rotes Granulationsgewebe.

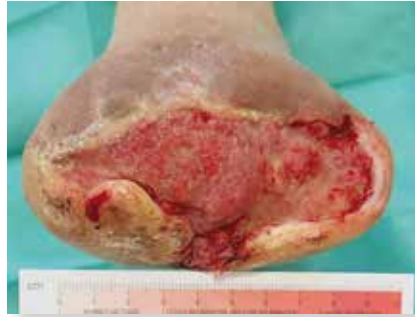

Abb. 5: 25.04.2016: Nach Nass-Trockenphase und chirurgischem Débridement. Fisteltiefe hat sich auf 2 cm reduziert.

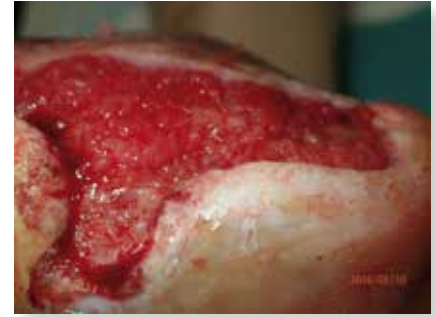

Abb. 6: 10.05.2016: Rotes körniges vitales Granulationsgewebe nach Nass-Trocken-Phase sowie eine Reinigung mit LIGASANO® Wundputzer® weiß ist sichtbar.

Unter fortlaufender lokalthérapeutischer Maßnahme mit dem LIGASANO® Mini-Wundband 100 x 1,5 x 0,4 cm konnte die Fistel verschlossen werden, die Exsudationsmenge wurde deutlich reduziert. Im Bereich des Wundgrundes zeigt sich ein gut durchblutetes körniges Granulationsgewebe. Kein Wundgeruch ist feststellbar. Eine Verminderung der Hyperkeratosen und Mazeration war unter der oben beschriebenen Behandlung deutlich vorhanden.

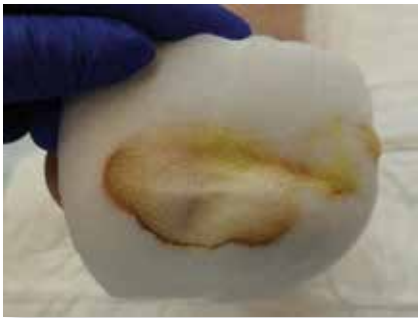


Abb. 7 + 8: 23.05.2016: Abnahme des LIGASANO® PUR-Schaumstoffverbandes.

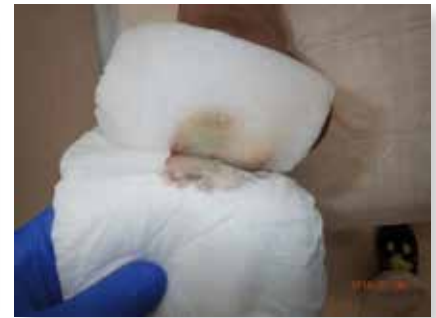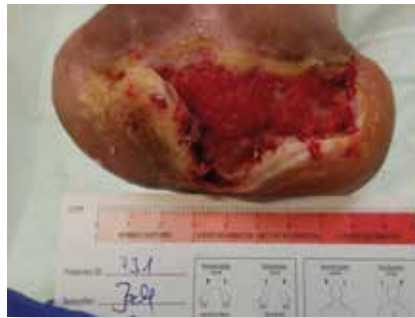


Abb. 9: 06.07.2016: Verbandsabnahme: Absorber als Wundabdeckung erkennbar sowie die vertikale Diffusion des Exsudates durch LIGASANO®

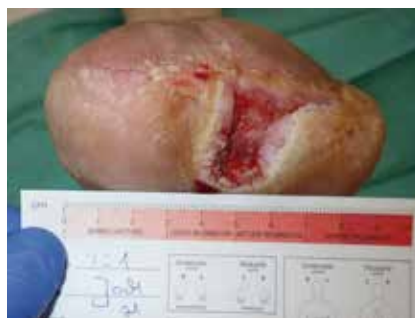
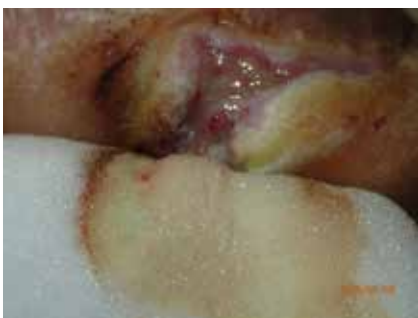
Abb. 9 + 10: 06.07.2016: Erkennbare Struktur und Porenöffnung des LIGASANO® durch welche das zähflüssige Exsudat sehr gut aufgenommen wurde bei gleichzeitigem Schutz des Wundrandes und der Wundumgebung. Während der Therapie mit LIGASANO® konnte die Wundumgebung stabilisiert werden und das Wohlbefinden des Patienten aufgrund des gezielten Exsudatmanagements – Aufnahme des zähflüssigen Exsudates und vertikale Diffusion, Reduktion der Menge sowie der Abnahme des Wundgeruches gefördert werden. Am 11.07.2016 erfolgte eine stationäre Einweisung des Patienten wegen erneut akutem Nierenversagen.

Zusammenfassung / Fazit:

Durch die Struktur des LIGASANO® PUR-Schaumverbandes konnte ein gezieltes Exsudatmanagement bzw. kontrollierte Saugfähigkeit vertikale Ableitung erzielt werden. Der Fibrinbelag wurde durch den mechanischen Reiz von LIGASANO® weiß deutlich reduziert und das Granulationsgewebe gefördert, ebenso zeigte sich ein Rückgang der Hyperkeratose.

Autorin: Heidi Jodl, Gesundheits- und Krankenpflegerin, AZWM®, Leitung des WZ®-Wundzentrums Augsburg