



Wundbehandlung bei Katze mit LIGASANO® weiß

Patientendaten und Anamnese:

9jährige Katzendame, wurde angefahren, doppelter Hüftbruch mit offener Wunde. Nach erfolgter OP wurde die Wunde mit LIGASANO® versorgt.

Tägliche Wundreinigung mit unsteriler Kernseifenlösung im wachen Zustand, LIGASANO® Roll weiß unsteril 0,6 cm als Wundaufgabe, Anzug für die Fixierung. Der Verband wurde täglich gewechselt, parallel dazu erfolgte Antibiotikergabe. Wundverschluss nach insgesamt nur 10 Tagen. An den Stellen, wo LIGASANO® weiß aufgelegt war, sind Haare nachgewachsen.

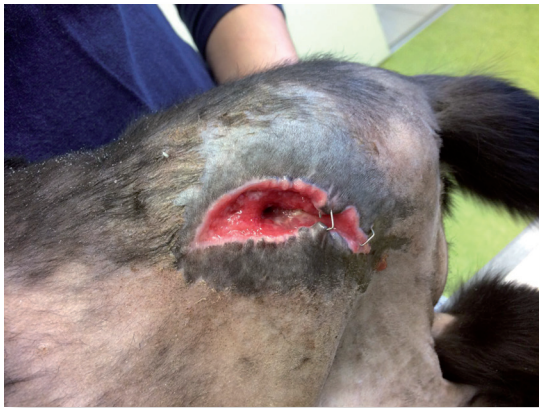

Abb. 1: Wundzustand am 03.03.2017

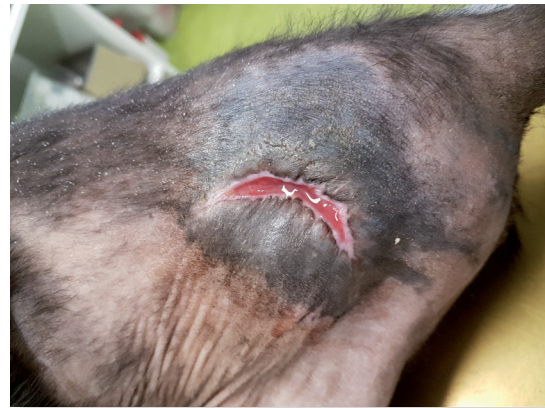

Abb. 2: Wundzustand am 08.03.2017

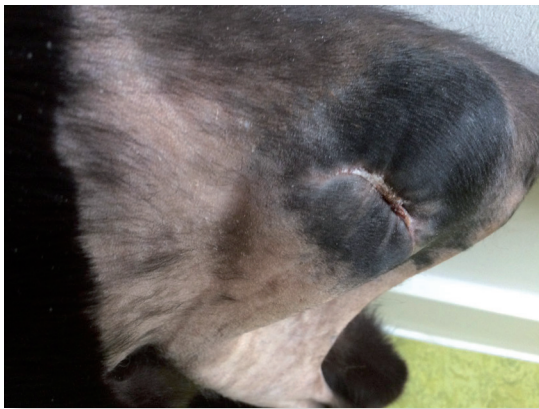

Abb. 3: Wundzustand am 14.03.2017

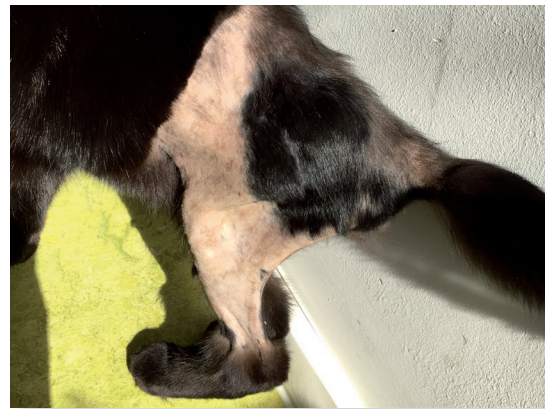

Abb. 4: Wundzustand am 31.03.2017




Abb. 5: 05.09.2017 Komplette Wundheilung



Abb. 6: 05.09.2017 Komplette Wundheilung

Autorin:

Sabrina Bachmeier, Tiermedizinische Fachangestellte, Praxis Dr. med. vet. Sibylle Hofmann, Landshut