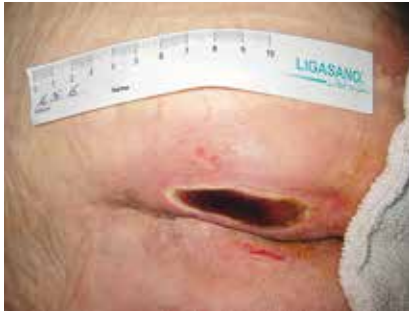


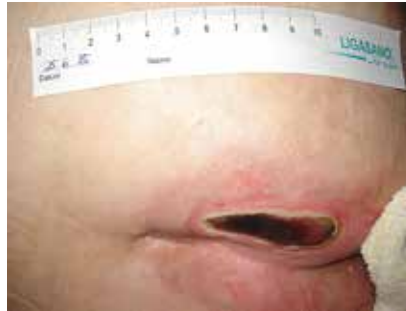
## Patientendaten / Anamnese:

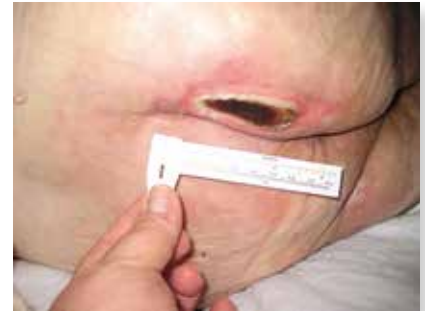88jähriger Patient, Z. n. Tetraparese bei Sepsis mit aktuellem Nierenversagen sowie Spondylodiszitis BWK I und II, Dekubitus der rechten Gesäßhälfte, massive Schluckstörungen. Aufnahme in das Hospiz am 11.06.2015



**Abb. 1:**  
16.06.2015: Zustand der Wunde vor Behandlungsbeginn mit LIGASANO®



**Abb. 2:**  
25.06.2015: Die Nekrose löst sich langsam von den Rändern her.



**Abb. 3:**  
01.07.2015: Nekrose wird mehr und mehr aufgelöst.

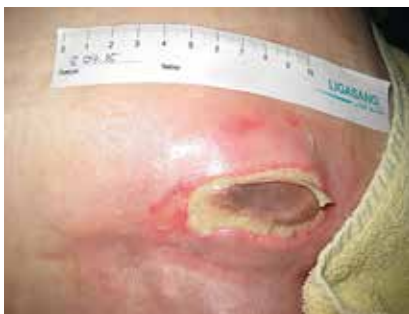Am 16.06.2015 zeigte sich die Situation wie folgt: Eine trockene, ca. 4 cm x 2 cm messende Nekrose hatte sich deutlich demarkiert. Die Wundumgebung war sichtbar gerötet und beim Abtasten auch verhärtet.

Als Aromapflegemischung entschieden wir uns für die „Wundpflegemischung A“ nach Maria Hoch:

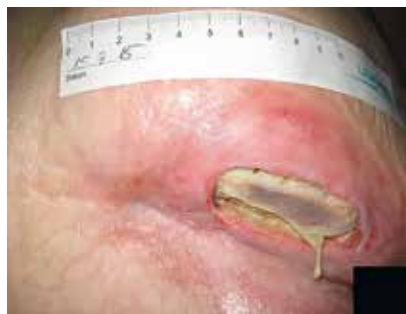20 ggt Cajeputi (Melaleuca cajuputi), 50 ggt Lavendel fein (Lavandula angustifolia), 20 ggt Basilikum (Ocimum basilicum), 10 ggt Rosengeranie (Pelargonium graveolens), 60 ggt Teebaum (Melaleuca alternifolia), 10 ggt Thymian linalool (Thymus vulgaris ct linalool), 20 ggt Thymian thymol (Thymus vulgaris ct thymol), 20 ggt Zimtrinde (Cinnamomum verum)

Von der Grundmischung gaben wir 10 ggt auf 100 ml NaCl 0,9%. Diese Lösung sprühten wir auf die Nekrose, ließen es leicht antrocknen und deckten den Dekubitus mit einem Schaumverband ab. Leider war auch bei uns keine Seitenlagerung möglich. Der Herr wurde auf eine Wechseldruckmatratze gebettet und wir führten Mikrolagerungen durch. Alle druckexponierten Stellen wurden mit unserem „Hautpflegeöl“ zur Dekubitusprophylaxe 2 x täglich eingerieben:

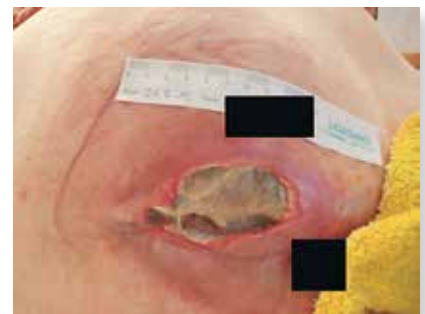
15 ml Jojobaöl (Simmondsia chinensis), 35 ml Mandelöl süß (Prunus dulcis), 8 ggt Lavendel fein (Lavandula angustifolia), 5 ggt Benzoe siam (Styrax tonkinensis), 2 ggt Karottensamen (Daucus carota).



**Abb. 4:**  
08.07.2015: Die harte Nekrose hat sich vollständig aufgelöst und ist nur noch mittig mit dem Wundgrund verbunden.



**Abb. 5:**  
15.07.2015: Nekrosereste lösen sich weiterhin, Wunde sezerniert nun sehr stark, Verbandwechsel 2x täglich



**Abb. 6:**  
21.07.2015: Dicke Fibrinbeläge am Wundgrund, Wundtaschen werden sichtbar.

Die Größe des Dekubitus veränderte sich nicht nennenswert, allerdings löste sich die Nekrose weiter und so machten auch wir unverändert weiter, bis sich am 08.07.2015 folgender Zustand (Abb. 2.8.4) beim Verbandwechsel zeigte: Die harte Nekrose hatte sich vollständig aufgelöst war nur noch mittig mit dem Wundgrund verbunden. Die Wundränder zeigten sich gut durchblutet, aber auch verquollen. Ich dosierte die Tropfenzahl der Grundmischung auf 5 ggt pro 100 ml NaCl 0,9% herunter, da wir jetzt mit den ätherischen Ölen direkt in die Wundbehandlung gingen. Ein Verbandwechsel wurde täglich durchgeführt.

Am 15.07.2015 hielten wir den Wundzustand erneut bildlich fest: Langsam zeigte sich uns das gesamte Ausmaß der Schädigung. Da sich die Nekrosereste weiter lösten, bekamen wir einen besseren Blick „in“ die Wunde. Der Dekubitus ging weiter in die Tiefe als wir vermuteten. Es entleerte sich nun mehr Wundsekret, so dass wir 2 mal täglich den Verbandwechsel durchführen mussten. Es schien eine Reinigung einzusetzen. Um das Sekret besser aufzufangen, änderten wir das Verbandmaterial. Wir nutzen jetzt einen sanft haftenden Schaumverband, legten zusätzlich Saugkompressen auf und fixierten alles mit einer transparenten Verbandfolie. So sollte auch der entstehende Wundgeruch eingedämmt werden.

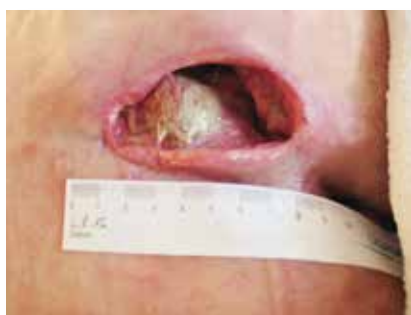

# Wundbehandlung mit LIGASANO® und ätherischen Ölen bei Dekubitus

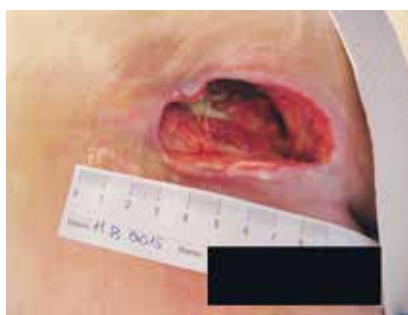Eine erneute Fotodokumentation am 21.07.2015 zeigte: Die Nekrose hatte sich völlig aufgelöst, dicke Fibrinbeläge „klebten“ am Wundgrund. Die Wundumgebung zeigte gut durchblutete, aber auch weiterhin erhabene Wundränder. Zusätzlich wurden jetzt auch deutlich Wundtaschen sichtbar. Diese wurden mit der Wundpflegemischung ausgespült, dann die gesamte Wunde nochmals ausgiebig besprüht. Die Verbandtechnik behielten wir bei.

Ab dem 25.07.2015 schien eine erneute Reinigungsphase der Wunde einzusetzen, da wieder deutlich mehr Wundsekret gebildet wurde. Die Wunde musste zeitweise 3x täglich verbunden werden, so dass im Team eine neue Versorgung diskutiert wurde. Wir entschieden uns für LIGASANO®, welches passgenau in die Wundhöhle eingelegt wurde. Zusätzlich wurde die Wunde mit einer weiteren Lage abgedeckt und Saugkompressen verwendet. Natürlich wurde auch wieder alles fixiert. Die direkte Wundbehandlung behielten wir bei.

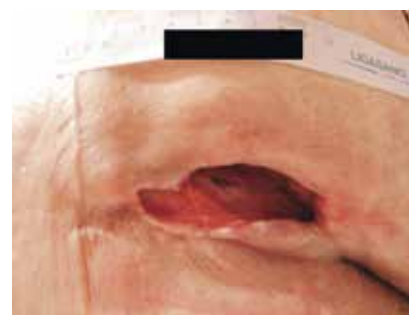Erste Erfolge zeigten sich schon zwei Tage später. Der Verbandswechsel musste nur noch 2x täglich erfolgen, da deutlich mehr Sekret vom Verbandsmaterial aufgenommen wurde. Die Fibrinbeläge lösten sich zunehmend und der Wundgeruch war deutlich eingedämmt. Die Wunde wurde weiterhin bei jedem Verbandswechsel mit der Wundpflegelösung ausgespült und eingesprüht.



**Abb. 7:**  
02.08.2015: Fibrinbeläge fast vollständig gelöst, Wundhöhle deutlich besser einsehbar.



**Abb. 8:**  
11.08.2015: Wundhöhle gut gesäubert, kein Wundgeruch mehr wahrnehmbar.

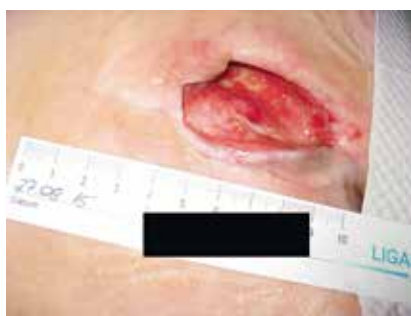

**Abb. 9:**  
17.08.2015: Nur noch eine kleine Fibrinauflagerung am Wundgrund vorhanden.

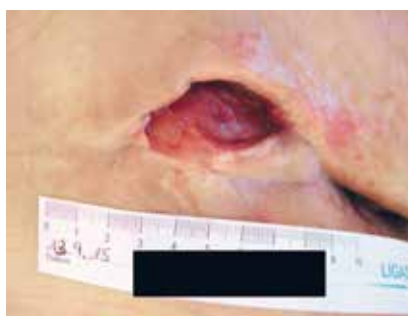Am 02.08.2015 hielten wir den Wundzustand erneut fotografisch fest: Die Fibrinbeläge hatten sich fast gänzlich gelöst und die Wundhöhle war jetzt deutlich besser einsehbar. Der Wundgrund erschien sauber und gut durchblutet, ebenso wie die etwas aufgequollenen Wundränder. Wundexsudat bildete sich kaum noch und so kam es auch nicht zu einem übermäßigen Wundgeruch. Bei diesem Ergebnis behielten wir die aktuelle Wundversorgung weiterhin bei. Die nächste Fotodokumentation führten wir am 11.08.2015 durch. Die Wundhöhle hatte sich gut gesäubert und es waren kaum noch Fibrinbeläge vorhanden. Auch die Nekrose hatte sich völlig gelöst. Ebenso war kaum noch Wundgeruch wahrzunehmen und das Wundexsudat hatte in der Menge auch stark abgenommen. Die Wunde zeigte sich weiterhin gut durchblutet ohne Beläge und Wundgeruch.

Ich stellte einen neuen Wundpflegespray zusammen: 2 ggt Weihrauch arabisch (*Boswellia sacra*), 2 ggt Benzoe siam (*Styrax tonkinensis*), 1 ggt Kamille blau (*Matricaria recutita*), 3 ggt Karottensamen (*Daucus carota*), 4 ggt Lavendel fein (*Lavandula angustifolia*), 2 ggt Myrrhe (*Commiphora molmol*), 3 ggt Rosengeranie (*Pelargonium graveolens*), 5 ggt Sanddornfruchtfleischöl in 200 ml NaCl 0,9 %. Mit dieser Mischung wurde die Wunde täglich im Zuge des Verbandswechsels behandelt.

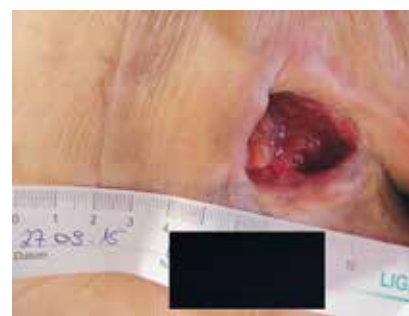Die erneute Fotodokumentation fand am 17.08.2015 statt und zeigte am Wundgrund auf 1 Uhr noch eine kleine Fibrinauflagerung angehaftet. Die restliche Wunde war frei von sonstigen Belägen, sezernierte kaum und es war kein Wundgeruch wahrnehmbar. Das Vorgehen bei der Wundbehandlung wurde beibehalten.



**Abb. 10:**  
27.08.2015: Wundgrund frei von Belägen, gute Granulationstendenz.



**Abb. 11:**  
13.09.2015: Wunde sichtlich verkleinert, Wundränder gut durchblutet.



**Abb. 12:**  
27.09.2015: Weitere Reduktion der Wundgröße und -tiefe.

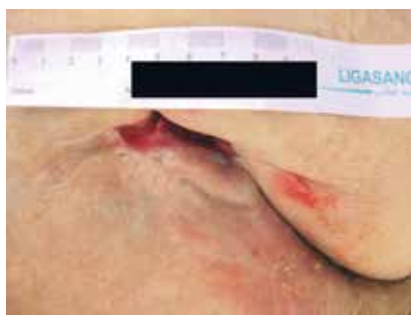

# Wundbehandlung mit LIGASANO® und ätherischen Ölen bei Dekubitus

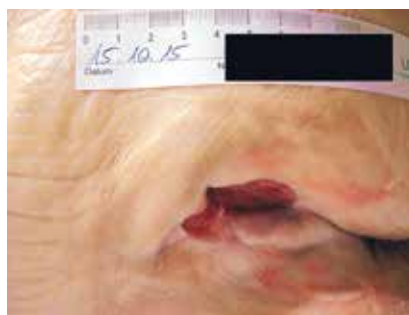Am 27.08.2015 hielten wird die aktuelle Wundsituation erneut fotografisch fest: Die Fibrinauflagerung auf 1 Uhr hatte sich gelöst, der komplette Wundgrund war somit frei von Belägen. Die Wunde zeigte eine gute Granulationstendenz und so wurde der Verbandswechsel wie gehabt durchgeführt.

Am 13.09.2015 hatte sich die Wunde sichtlich verkleinert in der Größenausdehnung wie auch in der Tiefe. Die Wundränder stellten sich gut durchblutet dar und so änderten wir das Verbandsmaterial. In die Wundhöhle wurde weiterhin ein Streifen LIGASANO® weiß steril zur Tamponade von evtl. auftretendem Wundsekret eingelegt. Dann wurde die Wunde mit einer Zetuvit-Saugkompressen abgedeckt und mit Opsite-Folie fixiert. Die Wundmischung behielten wir bei.

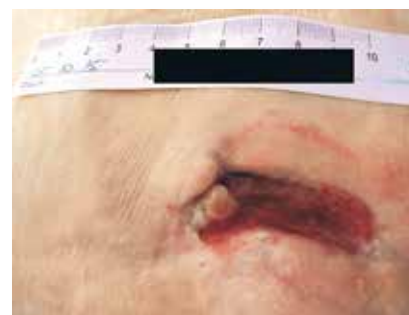Am 27.09.2015 hatte sich die Wundtiefe durch Granulationsgewebe weiter verringert. Die Wundränder zeigten sich gut durchblutet und die Wundgröße hatte sich weiterhin verringert. Bei diesem Wundzustand behielten wir die aktuelle Versorgung bei bis zum 6.10.2015. Dann hatte sich ein eitrig-grünlicher Belag auf der Wunde gebildet. Hinzu kam ein stark übelriechender Wundgeruch und so wurde der Wundpflegespray angepasst: 6 ggt Manuka (*Leptospermum scoparium*), 6 ggt Niauli (*Melaleuca viridiflora*), 4 ggt Kamille blau (*Matricaria recutita*), 10 ggt Lavendel fein (*Lavandula angustifolia*), 10 ggt Palmarosa (*Cymbopogon martini*), 4 ggt Immortelle (*Helichrysum italicum*), 8 ggt Pfefferminz (*Mentha piperita*), 10 ggt Sanddornfruchtfleischöl in 200 ml NaCl 0,9%. Das Wundmaterial behielten wir bei und führten den Verbandswechsel täglich durch.



**Abb. 13:** 10.10.2015  
Weitere Verkleinerung der Wunde



**Abb. 14:** 15.10.2015  
Weitere Verkleinerung der Wunde



**Abb. 15:** 25.10.2015  
Weitere Verkleinerung der Wunde

Am 10.10.2015, also zwei Tage später, hatte sich der Wundbelag schon deutlich reduziert und es war kein Wundgeruch mehr wahrnehmbar. Wir waren also scheinbar auf dem richtigen Weg und so machten wir weiter.

Eine erneute Fotodokumentation wurde am 15.10.2015 durchgeführt: Der Wundgrund war wieder völlig frei von Belägen und granuliert zusehends. Ein Wundgeruch war nicht mehr wahrzunehmen. Die gesamte Wunde verkleinerte sich von ihrer Größe.

Die letzte Fotodokumentation führten wir am 25.10.2015 durch: Die Heilungstendenz der Wunde war weiterhin ersichtlich. Die Wunde war völlig reizfrei. Die Wundversorgung mittels ätherischer Öle war zu jeder Zeit der Behandlung mit unserem betreuenden Ärzteteam abgesprochen. Da sich der Allgemeinzustand des Herren stabilisiert hatte, war die Unterbringung in einem Hospiz nicht mehr passend. Mit der Familie war im Vorfeld schon nach einer besseren Unterbringung für ihn gesucht worden und so fand am 26.10.2015 die Verlegung in ein Altenheim statt. Unser Gast hat sich nach fast einem Monat dort sehr gut eingelebt und genießt seine gewonnene Lebensqualität. Hat er bei uns doch überwiegend im Bett immer in der gleichen Position liegen wollen, wird er dort regelmäßig in den Rollstuhl mobilisiert und nimmt am Beschäftigungsprogramm teil.