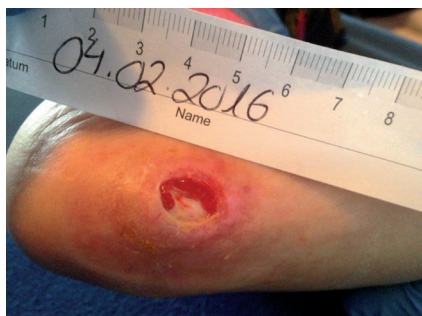


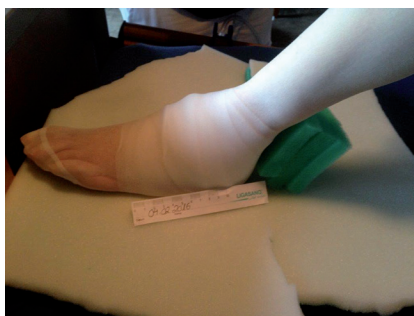
### Patientendaten und Anamnese:


60 Jährige, komplett immobile Patientin in schlechtem Allgemeinzustand. Langjährige Multiple Sklerose. Starke Kontraktionen an beiden Armen und Beinen. Versorgt in der häuslichen Umgebung durch einen ambulanten Pflegedienst mit Unterstützung der Familie. Immer wieder Entstehung von Dekubitalulcera, da die Patientin durch ihre körperlichen Einschränkungen äußerst schwer zu lagern ist und unter starken Schmerzen leidet. Sie liegt auf einem Wechseldrucksystem. Die Patientin ist geistig rege und voll orientiert.



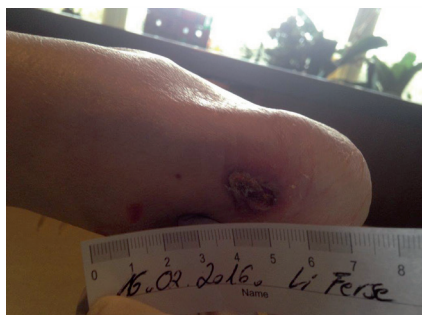**Abb. 1:** 04.02.2016  
Dekubitus Grad 2 an der rechten Ferse/Fußsohle. Zustand nach der Wundreinigung mit LIGASANO® Wundputzer® intensiv



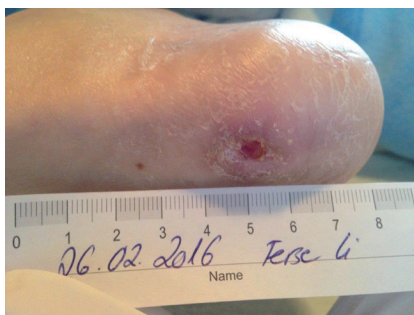**Abb. 2:** 04.02.2016  
Der Dekubitus wurde mit mehreren Lagen der sterilen 10 cm breiten Binde aus LIGASANO® weiß Binde steril 10 cm versorgt. Fixierung mit LIGAMED®/ix. Der Verbandwechsel erfolgte alle drei Tage.



**Abb. 3:** 04.02.2016  
Fersenfreilagerung mittels individuell angefertigtem Fersenschuh aus LIGASANO® weiß und LIGASANO® grün.



**Abb. 4:** 16.02.2016  
Epithelisierungsphase. Die Wunde ist etwas trocken, daher wurden mehr Lagen der Binde gewickelt.



**Abb. 5:** 26.02.2016  
Vollständige Abheilung und Epithelisierung.

Autorin: Daniela Laskowski, Krankenschwester, Wundexpertin aus Fulda